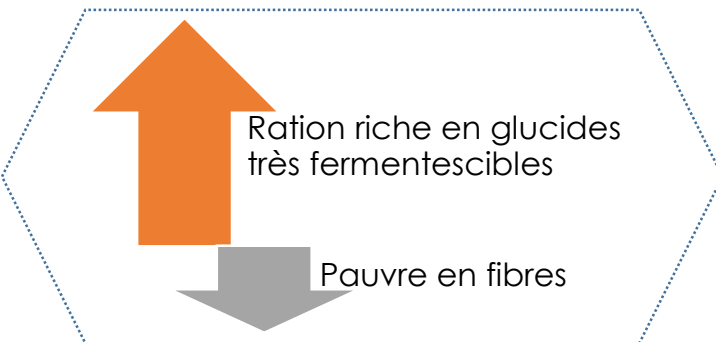


DE QUOI S'AGIT-IL ?

- ↳ **Abcès du foie** souvent associé à un état d'acidose chronique du rumen dont l'origine peut être un déséquilibre alimentaire.
- ↳ Touche principalement les **vaches laitières fortes productrices** et les **taurillons à l'engraissement**.

Le plus fréquent des abcès hépatiques

CAUSES PROBABLES



- ↳ Animaux soumis constamment, du fait de leur production, à une alimentation riche en glucide très fermentescibles et pauvre en fibres.
- ↳ Essentiellement bovins à l'engrais prédisposés à l'acidose chronique.



DÉTECTION SUR L'ANIMAL VIVANT

- ↳ **Signes discrets** : appétit irrégulier, chutes intermittentes de production, émission de matières fécales molles et d'odeur aigrelette.
- ↳ **Evolution** :
 - Vaches laitières : **pica** (léchage ou ingestion d'éléments anormaux : fumier, terre, léchage murs...), chute du taux butyreux, chute de la production.
 - Taurillons : diminution de la croissance, troubles locomoteurs (fourbure).

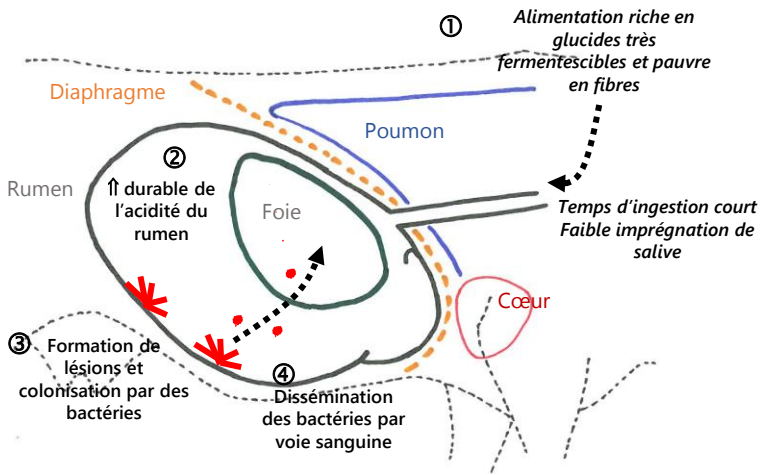
QUE FAIRE À L'ÉLEVAGE ?

- ↳ **Prévention** de l'acidose **nécessaire** dans les productions à risque (vaches laitières et taurillons consommant des rations hautement énergétiques).
- ↳ **Composition** de la ration :
 - Calcul de ration
 - Associer aux aliments rapidement mastiqués des aliments à mastication plus longue : des **fibres** (fourrages).
- ↳ **Distribution** de l'aliment :
 - Fractionner la distribution des concentrés.
 - Respecter une transition alimentaire d'au moins 2 semaines (au vêlage notamment).



POUR ALLER PLUS LOIN

MÉCANISME DE FORMATION DE LA LÉSION

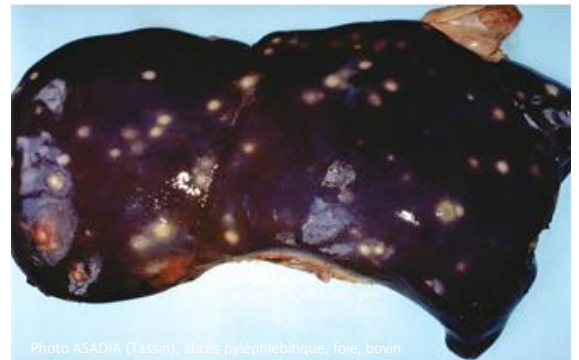
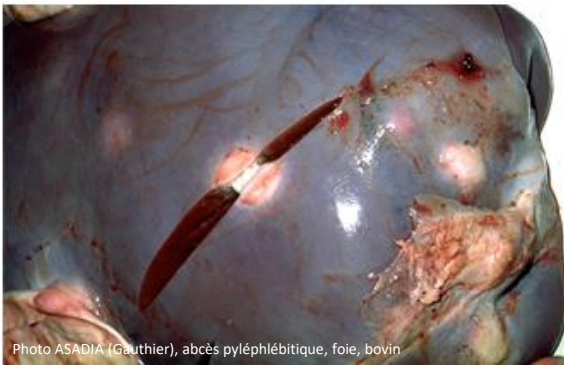
➔ Secondaires à une infection primaire localisée sur le trajet de la veine porte (qui irrigue le foie) : rumen, intestin, rate.

➔ Ils se sont constitués suite à un passage d'embolies (corps étrangers dans un vaisseau, ici des bactéries) issus de cette infection primaire, par la veine porte jusqu'au foie.

OBSERVATIONS À L'ABATTOIR

- ➔ Les abcès sont uniques ou en faible nombre, sphériques, proche de la veine porte, lorsque les embolies sont volumineux.
- ➔ Ils prennent l'aspect d'abcès pyohémiques (nombreux abcès de très petite taille) si les embolies sont de petite taille.



SAISIE PARTIELLE OU SAISIE TOTALE ?

➔ Le type de saisie dépend de la présence de signes de répercussions sur l'état général.

Cas général

Abcès hépatique(s) sans autre lésion

Infection circonscrite par les défenses de l'organisme

Pas de diffusion possible de germes à l'ensemble de la carcasse

Saisie du foie

Cas particulier

Abcès au foie + signes de généralisation

Les embolies se sont disséminés au-delà du foie à l'ensemble de l'organisme

L'ensemble de la carcasse est contaminé par l'infection

Dans ce cas, le motif de la saisie totale ne sera pas uniquement « abcès pyléphlébitique »

Saisie totale