

DE QUOI S'AGIT-IL ?

- ➔ Une infiltration hémorragique est une accumulation de liquide hémorragique dans les tissus superficiels de la carcasse (**hématome**). Elle est la conséquence d'une **hémorragie**, qui résulte le plus souvent d'un traumatisme.
- ➔ Taille variable de l'hématome en fonction de sa localisation et du traumatisme.
- ➔ Fréquemment localisé aux muscles des cuisses.

CAUSES PROBABLES



Traumatismes

Motif de saisie très fréquent

38 000 gros bovins concernés par an



- ➔ Chute (équasillage, fracture...)
- Blessure (coup de corne pendant les chaleurs, vêlage difficile...)
- Coup ou choc (animal qui se débat, coup de bâton...)
- ➔ Possible à **différents moments** :
 - Elevage
 - Chargement (bousculades...)
 - Transport
 - Bouverie (logette ou box d'indentification)

DÉTECTION SUR L'ANIMAL VIVANT

- ➔ Selon localisation : visible ou non.
- ➔ Gonflement d'une masse musculaire, peu volumineux puis augmentation de taille en quelques jours.
Peut entraîner une raideur et une boiterie légère.

QUE FAIRE À L'ÉLEVAGE ?

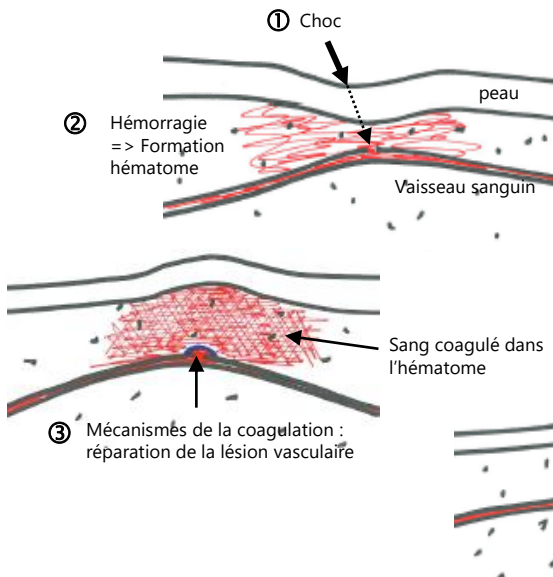


- ➔ Précautions pour toutes manipulations :
 - Systèmes de contention adaptés
 - Logements bien conçus (sols non glissants...)
 - Éviter les bousculades



POUR ALLER PLUS LOIN

MÉCANISME DE FORMATION DE LA LÉSION



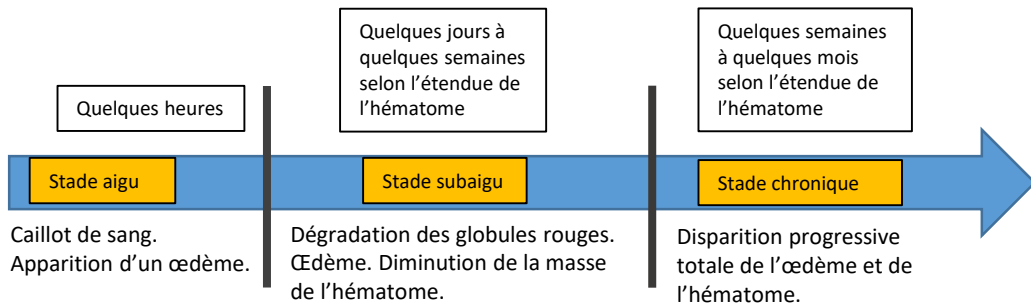
Le vaisseau lésé est rapidement réparé par les mécanismes de la coagulation.

Dans l'hématome :

Coagulation lente du sang qui forme une masse gélatineuse.

Résorption progressive de l'hématome avec réaction inflammatoire associée (processus de cicatrisation).

Résorption progressive avec migration des cellules inflammatoires sur le site et dégradation des composants des globules rouges.



Il est **impossible de dater précisément un hématome**, en raison de la variation importante du temps de résorption, liée à l'étendue et au volume de l'hématome, et à l'individu concerné.

OBSERVATIONS À L'ABATTOIR

Lésion musculaire sur la carcasse.

Pièces d'arrière de haute valeur bouchère plus fréquemment touchées.

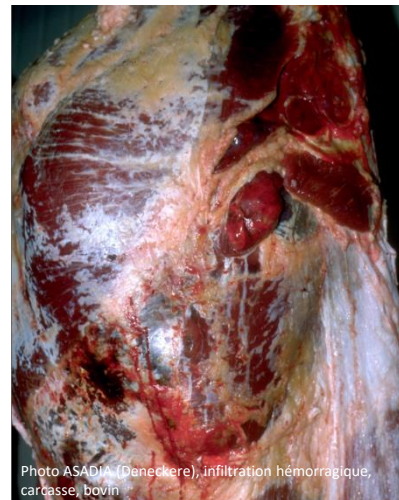


Photo ASADIA (Deneckere), infiltration hémorragique, carcasse bovin

SAISIE PARTIELLE OU SAISIE TOTALE ?

Saisie partielle des parties de carcasse concernées.

Saisie partielle

NB : Pour ce motif de saisie, qui correspond souvent à un incident survenu peu de temps avant l'abattage, se référer aux modalités de gestion des saisies prévues dans « l'accord interprofessionnel relatif à l'achat et l'enlèvement des bovins de plus de 8 mois destinés à l'abattage », qui précise notamment la notion de responsabilité respective de chacun des intervenants successifs.